

APORTE DIAGNOSTICO DEL ESOFAGOGRAMA EN LA HERNIA HIATAL POR DESLIZAMIENTO

Borjas Belén

HOSPITAL SAN BERNARDO. SALTA – CAPITAL

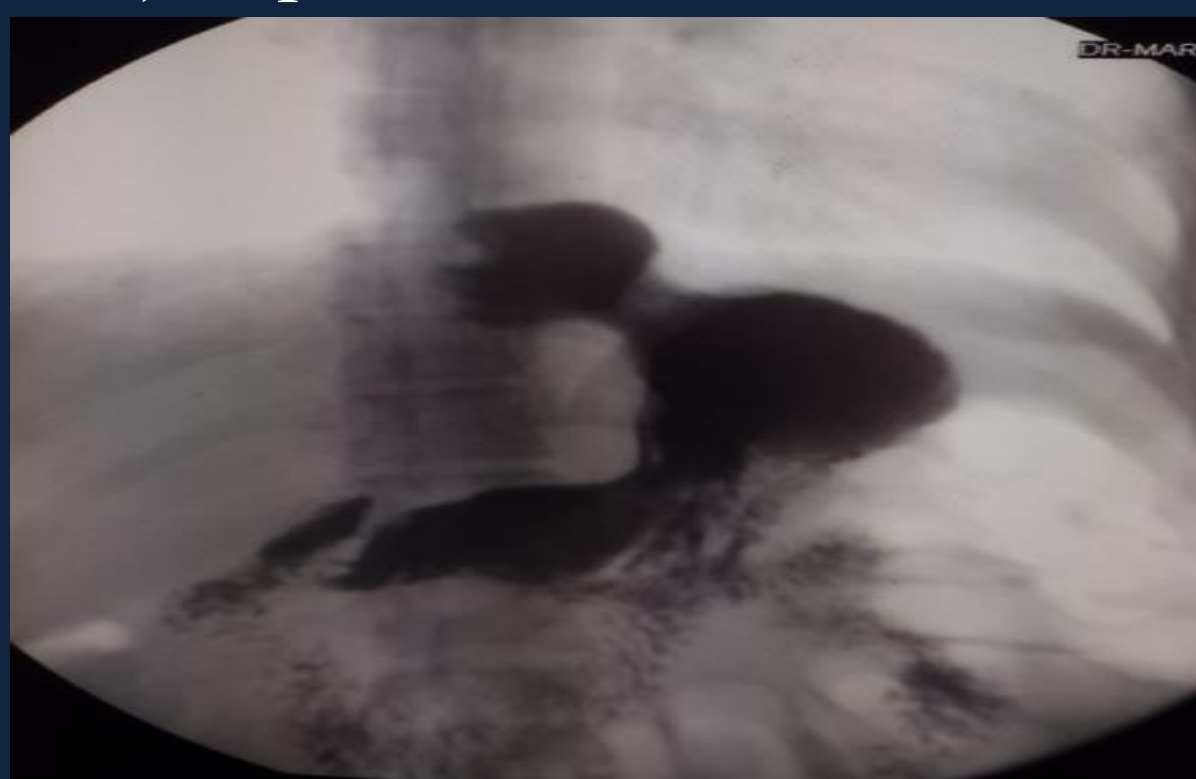
Objetivo de aprendizaje:

- Conocer los principales hallazgos radiológicos que aporta el esofagograma en el diagnóstico de la Hernia Hiatal
- Reivindicar el esofagograma como método diagnóstico que aporta una visión acertada en la morfología de la hernia del hiato para decidir la conducta terapéutica.

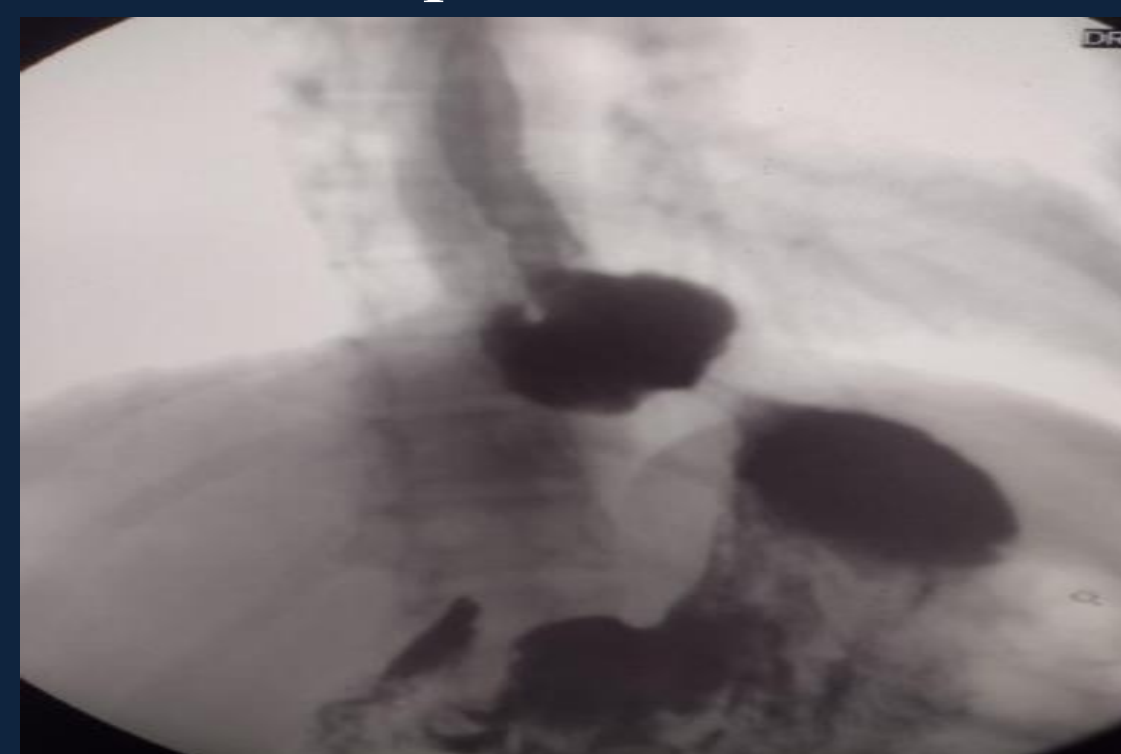
Revisión del tema: La H.H.D es la herniación de una parte del estomago hacia la cavidad torácica a través del hiato esofágico, en ella el cardias y el estomago se sitúan por encima del hiato diafragmático. Se produce por la laxitud o ruptura de la membrana freno esofágica

Constituye aproximadamente el 99% de las hernias. La mayoría son asintomáticas, los síntomas más comunes son disfagia, pirosis, regurgitación, dolor retro esternal, se encuentra asociada frecuentemente a ERGE

El esofagograma es el método de elección para el diagnóstico de H.H. En este estudio se le indica al paciente que ingiera un medio de contraste radiopaco (sulfato de bario) y en posición de trendelemburg con maniobra de esfuerzo (Valsalva) se pone en evidencia un anillo esofágico inferior suprahiatal.



H.H.D: Paciente de 54 años de edad, se observa a nivel del hiato diafragmático ascenso del cardias hacia la cavidad torácica formando el saco herniario.



En posición de trendelemburg y en maniobra de esfuerzo se advierte severo RGE que asciende hasta la porción superior del esófago.

Conclusión: La hernia del hiato es una patología que se observa con relativa frecuencia en nuestro servicio, con un promedio de 40 casos/año, por lo tanto es importante tenerla en cuenta realizando maniobra de Valsalva como rutina en todos los estudios contrastados del tubo digestivo alto.

El esofagograma continúa aportando información morfológica fundamental en la toma de decisión terapéutica quirúrgica conjuntamente con la Tomografía Computada.

Bibliografía: Pedroza Diagnostico por Imagen, Tomo de abdomen – Abdomen Marban